

## BRONQUIECTASIAS: INDICAÇÕES CIRÚRGICAS

Artur Gomes Neto

### Introdução

Bronquiectasias são definidas como dilatações brônquicas irreversíveis. É uma definição muito simples para uma patologia que pode manifestar-se com expressiva morbidade cursando com supuração crônica broncopulmonar e/ou hemoptise de intensidade muito variável, ou apenas ser uma alteração anatômica da arquitetura brônquica sem qualquer sintomatologia.

Controlar os sintomas de supuração broncopulmonar ou hemoptise, constitui-se a base do tratamento das bronquiectasias. Pacientes em geral mais jovens, com boa reserva funcional e com doença localizada e unilateral têm, a princípio, indicação de ressecção cirúrgica. Nessa situação, o tratamento cirúrgico parece unânime entre clínicos e cirurgiões. Entretanto, existe uma população significativa de pacientes portadores de doença bilateral ou unilateral multi-segmentar, que poderiam experimentar grande melhora clínica ou mesmo curar, que estão em consultórios médicos em acompanhamento ambulatorial por desconhecimento da indicação cirúrgica por parte do médico assistente, ou por se superdimensionar o risco da cirurgia. Várias são as publicações de séries expressivas de pacientes operados com baixa morbidade e com mortalidade estatisticamente desprezível. O tratamento cirúrgico deve ser considerado para todos os casos de bronquiectasias sintomáticas, exceto nos casos de doença difusa extensa ou nos pacientes cujas condições clínicas o tornem de alto risco ou não permitam o tratamento. Apesar do tratamento conservador ser o mais indicado, casos selecionados de doença difusa bilateral podem obter melhora clínica significativa quando se resseca áreas mais comprometidas de bronquiectasias saculares.

A excisão cirúrgica é o único tratamento completo e satisfatório para bronquiectasias. A remoção de parênquima pulmonar não funcional e consequente retirada de uma área com grande potencial de contaminar os territórios adjacentes de pulmão normal, é a base fisiopatológica da indicação. A ação das toxinas bacterianas com redução na atividade mucociliar iniciam o processo de destruição do parênquima pulmonar que resultará em bronquiectasias. A remoção da área doente, cronicamente infectada interromperá o ciclo vicioso e, conseqüentemente, a progressão da doença. Camargo & Col. demonstraram acentuada melhora clínica de pacientes cirúrgicos quando comparados com doentes conduzidos apenas com tratamento clínico, traduzida no menor número de internações e necessidade do uso de antibióticos. Entretanto, apesar do avanço das técnicas operatórias e dos cuidados pós-operatórios, o tratamento do paciente bronquiectásico continua controverso.

O preparo para a cirurgia requer fisioterapia respiratória e uso de antibióticos no período pré-operatório, nos casos de bronquiectasias supurativas. A avaliação cuidadosa do diagnóstico topográfico das lesões e da função cárdio-pulmonar é essencial, especialmente quando a doença é bilateral ou difusa, onde há a possibilidade de ressecção de dez ou, até mesmo, mais segmentos. É de vital importância que sejam identificados com precisão os pacientes que possam curar ou obter melhora clínica significativa, que justifique o procedimento, principalmente nos pacientes com doença multissegmentar bilateral portadores de doenças genéticas tais como discinesia ciliar.

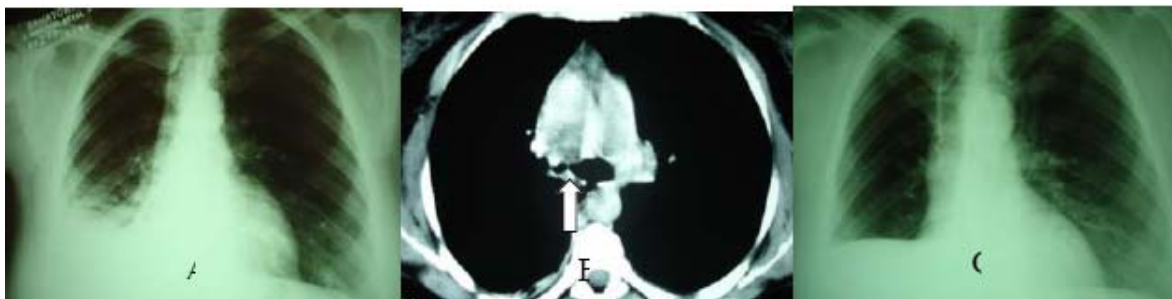
Na suspeição clínica de obstrução brônquica por tumor ou corpo estranho, ou na vigência de hemoptise a broncoscopia deverá ser realizada de rotina, pois a localização do sítio de sangramento é necessária para definir o lobo ou segmento(s) a ser operado, especialmente quando ambos os pulmões apresentam lesões.

Em pacientes com hemoptises volumosas, expectoração mais de 600ml nas 24h, é recomendável o controle prévio da hemorragia antes de se indicar a cirurgia. Operar na vigência de grave hemorragia torna o procedimento de alto risco com grande taxa de morbidade e mortalidade. A presença de aderências firmes e extensamente vascularizadas, contribuem significativamente para aumentar as perdas sanguíneas durante a dissecação das estruturas hilares. A lavagem do pulmão com solução salina gelada através de broncoscopia rígida, a embolização de artérias brônquicas ou isolamento do pulmão sangrante com tubo orotraqueal de duplo lume ou cateter bloqueador, são efetivas no controle da hemorragia. Uma vez controlado sangramento, a cirurgia deve ser programada eletivamente, tendo em vista que o risco de nova hemoptise é muito elevado nesse grupo de pacientes. Cirurgia de emergência só se justifica nos casos de falha das medidas clínicas de controle ou em hemoptises extremamente graves. Dhaliwal, recomenda, como medida alternativa e salvadora, a exclusão pulmonar cirúrgica que consiste em dissecar o hilo e apenas seccionar o brônquio e a artéria pulmonar correspondente, sem retirar o pulmão.

A presença de hipertensão pulmonar conseqüente a shunts broncopulmonares em pacientes sintomáticos com pulmão destruído unilateral, não é uma contra-indicação para pneumonectomia, mas pode ser o único meio de proporcionar a cura da hipertensão e alívio dos sintomas.

A programação cirúrgica nos pacientes com doença unilateral é simples depois do diagnóstico topográfico (Fig1).

Fig.1- A-Radiografia do tórax em PA. Bronquiectasias do lobo inferior direito e do lobo médio secundária a tuberculose brônquica. B- TC do tórax mostra severa estenose do brônquio principal direito. C- Resultado após bilobectomia média e inferior direita, ressecção do brônquio principal direito e implante do lobo superior na carina.



A remoção, sempre que possível, de todos os segmentos doentes e preservação de pulmão normal deve ser observada no planejamento cirúrgico. Ressecções isoladas de segmentos do lobo médio e da língua são injustificadas, portanto, a lobectomia média e a lingulectomia devem ser realizadas quando acometidos os mesmos. A cirurgia deve ser conduzida com ventilação seletiva a fim de se prevenir a contaminação do pulmão contralateral por secreções. Poderá ser realizada por toracotomia, ou por vídeo nos casos onde não haja aderências firmes ou necessidade de segmentectomia anatômica. A identificação no estudo radiológico de espessamentos pleurais é um indicativo da necessidade de toracotomia aberta. A princípio, todas as doenças benignas dos pulmões deveriam ser exploradas por toracoscopia, mas a operabilidade é determinada pelas condições anatômicas do hilo e das fissuras, especialmente as aderências e linfonodos hipertrofiados ou calcificados comuns em bronquiectasias supuradas.

Nas bronquiectasias bilaterais, é recomendável operar primeiramente o pulmão mais acometido e, realizar o segundo procedimento do pulmão contralateral quando houver completa recuperação da cirurgia anterior. Não é incomum que alguns pacientes questionem se devem se submeter à segunda cirurgia pela melhora que experimentam após o primeiro procedimento. Ressecções bilaterais simultâneas devem ser realizadas por cirurgiões experientes devido às dificuldades técnicas impostas pelas próprias características da doença. Bronquiectasias isoladas da língua e do lobo médio parece ser o modelo padrão para ressecção simultânea por toracotomia anterior inframamária bilateral. Temos quatro casos em nossa experiência com resultados muito satisfatórios.

Um grupo especial de pacientes em que a indicação cirúrgica deve ser muito bem avaliada, é aquele em que se necessita de pneumonectomia de totalização. Aqui a morbidade e mortalidade são muito significativas, fazendo com que esse procedimento deva somente ser realizado como exceção e por cirurgião experiente. Miller e col. refere uma mortalidade de 26,3% em totalizações por doença pulmonar benigna.

Transplante de pulmão está reservado para pacientes com doença difusa avançada, cursando com insuficiência respiratória por sério comprometimento irreversível da função pulmonar.

Acreditamos que a discussão entre clínicos e cirurgiões a respeito da terapia ideal para o paciente portador de bronquiectasias está longe de ser um consenso. A cirurgia deve ser

tida como tratamento de eleição, por ser capaz de curar, e não como a última opção terapêutica para casos nos quais o tratamento medicamentoso não foi bem sucedido. Acreditamos que a decisão deva ser tomada em conjunto, analisando cada caso individualmente, quanto aos riscos e benefícios do tratamento conservador e cirúrgico. Oferecer uma melhor qualidade de vida é, sem sombra de dúvidas, o objetivo principal de tratar esses doentes.

## BIBLIOGRAFIA

1. Sanderson, JM; Kennedy, MCS; Johnson, MF et al. Bronchiectasis: results of surgical and conservative management. A review of 393 cases. *Thorax* 1974; 29(4): 407-16.
2. Mercúrio Netto, S; Alves Jr, A; Costa, GPR; Mayo, SV; Dantonio, AS; Filgueiras, LC; Leiro, AC. Tratamento cirúrgico das bronquiectasias. *J Pneumo* 1989; 15(2): 82-8.
3. Balkanli, K; Genç, O; Dakak, M; Gurkok, S; Gozubuyuk, A; Çaylak, H; Yucel, O. Surgical management of bronchiectasis: analysis and short-term results in 238 patients. *Eur J of Cardio-thoracic Surgery* 2003; 24: 699-702.
4. Kutlay, H; Cangir, AK; Enon, S; Ahin, E; Akal, M; Gungor, A; Ozdemir, N; Kavukçu, S. Surgical treatment in bronchiectasis: analysis of 166 patients. *Eur J Cardiothorac Surg* 2002; 21: 634-7.
5. Camargo, JJP; Felicetti, JC; Cardoso, PFG; Moreira, ALS; Andrade, CF. Bronquiectasias: aspectos diagnósticos e terapêuticos. Estudo de 170 pacientes. *J Pneumo* 2003; 29(5): 258-263.
6. Blades, BB; Higin, Jr, GA. Pulmonary suppurations: empyema, bronchiectasis, and lung abscess. In: Donald Brian Effler, editor. *Blades's. Surgical diseases of the chest*. Mosby Company; 1978. p 58-116.
7. Mazières, J; Murriss, M; Didier, A; Giron, J; Dahan, M; Berjaud, J; Léophonte, P. Limited Operation for Severe Multisegmental Bilateral Bronchiectasis. *Ann Thorac Surg* 2003; 75: 382-7.
8. Currie, DC; Pavia, D; Agnew, JE; et al. Impaired tracheobronchial clearance in bronchiectasis. *Thorax* 1987; 42: 126-30.

9. Cole, PJ; Roberts, DE; Higgs, E; Prior, C. Colonising microbial load a cardinal concept in the pathogenesis and progressive bronchiectasis due to vicious cycle host mediated damage. *Thorax* 1985; 40: 227.
10. Smit, HJM; Scheurs, AJM; Vander Bosch, LMM; Westwrmann, CJJ. Is Resection of Bronchiectasis Beneficial in Patients With Primary Ciliary Dyskinesia?. *Chest* 1996; 6: 1541-44.
11. Jougon, J; Ballester, M; Delcambre, F; Bride, TM; Valat, P; Gomez, F; Laurent, F; Vely, JF. Massive hemoptysis: what place for medical and surgical treatment. *Eur J Cardiothorac Surg* 2002; 22: 345-51.
12. Marsico, GA; Guimarães, CA; MONTessi, J; Costa, AMM; Madeira, L. Controle da hemoptise maciça com broncoscopia rígida e soro gelado. *J Pneumo* 2003; 29: 280-86.
13. Ayed, A. Pulmonary resection for massive hemoptysis of benign etiology. *Eur J Cardiothorac Surg* 2003; 24: 689-93.
14. Fujimoto, T; Hillejan, L; Stamatis, G. Current Strategy for Surgical Management of Bronchiectasis. *Ann Thorac Surg* 2001; 72: 1711-5.
15. Dhalival, RS; Saxena, P; Puri, D; Sidhu, KS. Role of physiological lung exclusion in difficult lung resection for massive hemoptysis and other problems. *Eur J Cardiothorac Surg* 2001; 20: 25-29.
16. Tanaka, H; Matsumara, A; Okumura, M; Luchi, K. Pneumonectomy for unilateral destroyed lung with pulmonary hypertension due to systemic blood flow through broncho-pulmonary shunts. *Eur J Cardiothorac Surg* 2005; 28: 389-93.

17. Weber, H; Cangir, AK; Enon, S; Ahin, E; Akal, M; Gungor, A; Ozdemir, N; Kavukçu, S. Surgical treatment in bronchiectasis: analysis of 166 patients. *Eur J Cardiothorac Surg* 2002; 21: 634-37.
18. Roviato, G; Varoli, F; Rebuffat, C; Vergani, C; D'Hoore, A; Scalambra, SM; Maciocco, M; Grignani, F. Major pulmonary resection: pneumonectomies and lobectomies. *Ann Thorac Surg* 1993; 56: 779-83.
19. Prieto, D; Bernardo, J; Matos, MJ; Eugénio, L; Antunes, M. Surgery for bronchiectasis. *Eur J Cardiothorac Surg* 2001; 20: 19-24.
  
20. Miller, DL; Deschamps, C; Jenkins, GD; Bernard, A; Allen, MS; Pairolero, PC. Completion Pneumonectomy: Factors Affecting Operative Mortality and Cardiopulmonary Morbidity. *Ann Thorac Surg* 2002; 74: 876-84.





